DOI:10.16016/j.1000-5404.201704144

# 前正中切口联合微创内固定系统双钢板固定 C3 型股骨远端骨折的疗效分析

包 微,范远俊,李正云,陈增刚 (401320 重庆,重庆市巴南区人民医院骨科)

[摘要] **目的** 探讨前正中切口联合微创内固定系统(less invasive stabilization systems,LISS)双钢板固定 AO-C3 型股骨远端骨折的临床疗效。**方法** 筛选 2014 年 6 月至 2017 年 3 月我科采用膝关节置换术中常用的前正中切口联合 LISS 双钢板固定治疗 AO-C3 型股骨远端骨折的患者 18 例,其中男性 12 例,女性 6 例,年龄 19~62 岁。包括交通伤 11 例,高坠伤 7 例;6 例为开放性骨折,12 例为闭合性骨折。最后 1 次随访中采用 Kolment 和 Wulff(1982)治疗评价标准评定内固定术后膝关节功能。**结果** 18 例患者手术时间平均 145(110~200)min,术后均获得 17.5(12~25)个月随访,术后骨折平均愈合时间 22(20~26)周,骨折全部愈合,未出现骨折不愈合、感染、骨髓炎及神经血管损伤等并发症。对末次随访患者按照 Kolment 和 Wulff(1982)治疗评价标准进行评估:优 6 例,良 9 例,可 2 例,差 1 例,优良率达 83.33%。**结论** 采用的膝关节前正中切口可充分暴露股骨远端关节面,术中显露清晰,便于关节面骨折的解剖复位,可一期处理关节内结构损伤,同时联合 LISS 双钢板牢固固定骨折,避免对骨折断段软组织的过多剥离,允许术后即刻进行有效的早期功能锻炼,可以取得良好的疗效。

[关键词] 股骨远端骨折;骨折内固定术;前正中切口;微创内固定系统

[中图法分类号] R683.42; R687.32 [文献标志码] A

# Efficacy of less invasive stabilization system fixation and double plating with anterior midline incision in treatment of AO-type C3 distal femoral fractures

BAO Wei, FAN Yuanjun, LI Zhengyun, CHEN Zengang (Department of Orthopedics, People's Hospital of Banan District, Chongqing, 401320, China)

[**Abstract**] **Objective** To evaluate the efficacy of less invasive stabilization systems (LISS) fixation and double plating on the treatment of AO-type C3 distal femoral fractures *via* anterior midline approach. **Methods** From June 2014 to March 2017, 18 cases of AO-type C3 distal femoral fractures treated in our department were recruited in this study. They were 12 males and 6 females, at a mean age of 19 – 62 years. There were 11 cases due to traffic accidents and 7 due to falls from heights. Six of them had open fractures and 12 had closed fractures. They all were treated with LISS fixation and double plating with anterior midline incision. Kolment and Wulff criteria were used to evaluate knee joint function after internal fixation at the last time of follow-up. **Results** For all the subjects, the average operative time was 145 (110 to 200) min, and they were followed up for 17.5 (12 to 25) months. They all achieved primary wound healing, and had an average time of 22 (20 to 26) weeks for fracture healing. No nonunion, infection, osteomyelitis or injuries of nerves and arteries were observed. According to the results of Kolment and Wulff criteria for knee joint function evaluation, 6 of them got excellent, 9 good, 2 fair and 1 poor outcomes, with a rate of 83.33% for good and excellent outcomes. **Conclusion** The treatment of type C3 distal femoral fractures *via* anterior middle approach of knee joint can fully reveal the articular surface of the femoral condyle. And the operative vision is clear, making it easy for anatomical reduction of articular surface fractures. Combined with LISS

[通信作者] 范远俊,E-mail:fyyjjj@163.com

[优先出版] http://kns.cnki.net/kcms/detail/51.1095.R.20170714.1724.016.html

double locking plates fixation treatment, it can avoid the injury of soft tissue, and the fracture also be rigid fixation. Postoperative early functional exercise should be allowed to obtain good clinical results.

[**Key words**] distal femoral fracture; internal fixation; anterior midline incision; less invasive stabilization systems

Corresponding author:FAN Yuanjun, E-mail: fyyjjj@163.com

股骨远端骨折(distal femoral fractures,DFF)占全部股骨骨折的3%~6%[1]。股骨远端骨折按A0分型标准可分为全关节外骨折(A型)、部分关节内骨折(B型)、完全关节内骨折(C型)。其中C3型骨折最为复杂,复位及牢固固定难度高,术后易发生骨折畸形愈合、不愈合、膝关节功能障碍、创伤性关节炎等并发症,是关节内骨折中的治疗难题[2-3]。而C3型股骨远端骨折治疗的难题首先是传统入路无法做到关节面骨折充分暴露,其次是骨折的复位及有效固定,最后是因为干骺端骨折时造成的骨缺损或骨质压缩,可能导致下肢力线的异常或内固定的失败[1]。AO微创内固定系统(less invasive stabilization systems,LISS)是在生物学接骨理念下设计的内固定装置,对骨膜及周围软组织损伤小,有效保护骨折周围软组织及血供,具有良好的角稳定性。随着LISS钢板的应用,缩短股骨远端骨折的手术时间,降低感染力,促进骨折愈合,是一种有效治疗长骨干骺端复杂骨折的内固定系统。但因AO分型系统C3型骨折干骺端粉碎,股骨内侧缺少支撑,单纯使用外侧解剖锁定钢板为偏心固定,仍有失败的风险,易发生骨不连、内固定失败等并发症[4]。2014年6月至2017年3月,我科采用膝关节前正中切口单一入路,单切口置入LISS内外侧双钢板固定治疗C3型股骨远端骨折,取得了较为满意的疗效,现报告如下。

## 1 资料与方法

### 1.1 一般资料

筛选我科2014年6月至2017年3月采用膝关节置换术中常用的前正中切口联合LISS双钢板固定治疗AO-C3型股骨远端骨折的患者18例,均为C3型股骨远端骨折。其中男性12例,女性6例,年龄19~62岁,平均44.8岁。包括交通伤11例,高坠伤7例。6例为开放性骨折(Gustilo Ⅰ度4例;Gustilo Ⅱ度2例),二期术前伤口均未出现感染;12例为闭合性骨折。本组18例患者中有2例合并胫骨平台骨折。最后1次随访中采用Kolment和Wulff(1982)治疗评价标准评定内固定术后膝关节功能。本研究经我院伦理委员会批准(2014年2月),所有患者术前均将手术方案告知患者。纳入标准:符合AO-C3型股骨远端骨折。排除标准:①伴有血管或神经损伤;②开放性骨折经清创术后,伤口出现感染;③本次受伤前即合并膝关节退行性骨关节炎、半月板或交叉韧带损伤。

### 1.2 术前处理及手术时间

入院后急诊清创缝合创面,将开放性股骨远端骨折变为闭合性骨折,行患侧胫骨结节骨牵引,待全身及局部伤口情况稳定后行内固定手术治疗。本组患者受伤至最终内固定手术时间为6~10 d,平均7.9 d。

### 1.3 手术方法及术后处理

术中取膝关节前正中切口入路,起自股骨干下段中部,延髌骨中内1/3,止点紧靠胫骨结节内侧。切开皮肤及皮下组织,钝性分离至髌骨内缘向内侧翻开皮下组织和浅筋膜,切开筋膜并将其牵向两侧。沿股直肌与股内侧肌间隙、髌骨和髌韧带内缘切开关节囊进入关节腔,止于胫骨结节内侧。屈膝同时向外侧翻转髌骨,可清晰显露股骨远端关节面、股骨髁间窝及膝关节腔内半月板、交叉韧带等结构。显露完成后,清除血凝块、碎骨片,探查关节腔内半月板、交叉韧带,并做一期修复。首先对股骨髁骨折进行复位,直视下恢复股骨髁关节面平整,增加屈曲度数可观察股骨后髁关节面,使用克氏针、复位钳等临时固定股骨髁骨折(图1),直视下见股骨髁及股骨滑车关节面平整,见股骨髁部骨折解剖复位满意后,设计拉力螺钉植入位置,避免影响内外侧锁定钢板植入,拉力螺钉固定股骨髁部骨折,对于冠状面骨折采用可吸收埋头螺钉固定,将复杂的关节内骨折转化为相对简单的关节外骨折。股骨髁上骨折采取闭合间接复位,屈膝持续牵引,恢复下肢力线、长度及股骨外翻角度,避免因腓肠肌牵拉股骨髁上骨折断端成角畸形,术中C臂透视可观察骨折复位是否满意后,经正中切口插入股骨远端外侧解剖锁定钢板,采用微创方式在导航支架下经皮锁定。外侧钢板固定完成后,内侧同样使用股骨远端外侧解剖锁定钢板经皮固定股骨内侧,作内侧钢板固定时需尽量避免损伤股血管、神经。对于股骨髁上骨折骨缺损严重病例,需取自体髂骨或联合同种异体骨一期植骨填补骨缺损,术中尽量减少骨折断端的剥离,保护周围血

供。固定完成后,反复屈伸膝关节观察股骨髁骨折断端是否稳定,术后无需使用石膏托等外固定方式制动。

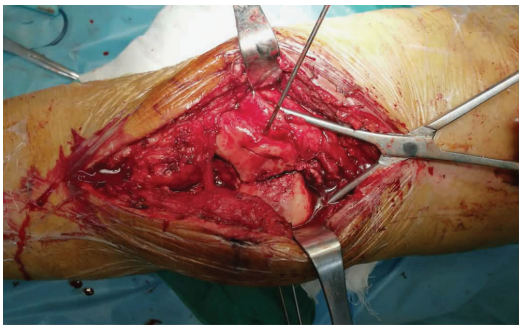

**图1 右侧股骨远端粉碎性骨折(AO-C3型)术中观察**

术后予以生命体征检查,常规预防性使用抗生素24 h,使用低分子肝素抗凝,术后2~3 d拔除引流管。术后第2天,指导患者行膝关节CPM、股四头肌等长收缩、下肢直腿抬高、踝关节主动屈伸。术后1周行膝关节主动屈伸活动,可扶双拐患肢不负重下地。术后每个月复查X线片,见骨折愈合后患肢可完全负重行走。

### 1.4 评价方法

按Kolment和Wulff(1982)的治疗评价标准评定骨折治疗效果。优:膝关节完全伸直屈曲>120°,无疼痛;良:膝关节完全伸直,屈曲活动90°~120°,无或偶有轻微疼痛;可:膝关节活动范围>60°,有轻微疼痛;差:膝关节活动范围<60°,经常发生疼痛或持续性疼痛。

## 2 结果

### 2.1 随访结果

18例患者手术时间平均145(110~200)min,术中平均出血量372(200~600)mL。术后均获得17.5(12~25)个月随访,术后平均8周X线片见骨痂出现,骨折平均愈合时间22(20~26)周,骨折全部愈合,所有手术患者未出现骨折不愈合、感染、骨髓炎及神经血管损伤等并发症,无1例出现钢板螺钉松动及断裂。其中1例患者出现膝关节外翻畸形约10°,1例患者肢体短缩约2 cm,无患者出现下肢内外旋畸形。1例开放性骨折患者因关节面软骨缺损,术后疼痛早期功能锻炼欠佳,出现膝关节僵硬、活动受限(0~50°)。末次随访膝关节平均活动度为0~113°。末次随访时患者膝关节功能按照Kolment和Wulff(1982)治疗评价标准进行评估:优6例,良9例,可2例,差1例,优良率达83.33%。

### 2.2 典型病例

患者,男性,60岁,2016年6月因高坠伤致左股骨远端开放性骨折,股骨远端骨折按AO分型为C3型,入院后急诊行清创缝合关闭伤口,胫骨结节骨牵引制动,防止下肢进一步短缩。伤后10 d伤口基本愈合后,在腰硬联合麻醉下取膝关节前正中切口行股骨远端骨折切开复位内固定手术治疗,术中内外侧LISS钢板固定骨折。术后随访中伤口一期愈合,未出现伤口感染、内固定失败等并发症(图2、3)。术后21周骨折愈合,膝关节屈曲达100°,按照Kolment和Wulff治疗评价标准治疗效果为良好。

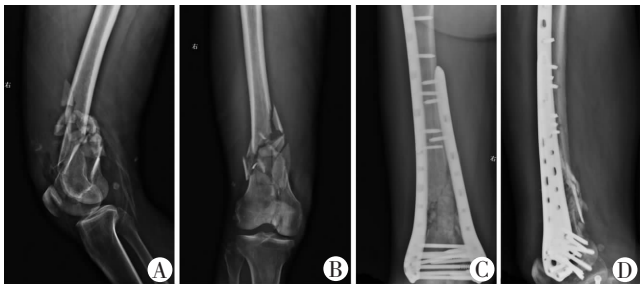

A、B:分别为股骨下段术前正、侧位;C、D:分别为术后6周股骨下段正、侧位

**图2 前正中切口联合微创内固定系统双钢板固定C3型股骨远端骨折手术前后X线片表现**

A:膝关节前正中切口术后;B:外侧LISS钢板经皮切口

**图3 前正中切口联合微创内固定系统双钢板固定C3型股骨远端骨折术后观**

## 3 讨论

股骨远端骨折是创伤骨科常见骨折,多累及股骨远端关节面,该部位骨皮质薄、骨折复杂程度高从而加大股骨远端骨折的治疗难度,术后容易出现膝关节功能障碍及内固定失效。其中C3型股骨远端骨折多为车祸伤、高坠伤等高能量外伤所致,严重损坏膝关节周围相关解剖结构,关节面损伤严重,是股骨远端骨折最严重的类型。治疗C3型股骨远端骨折的关键在于精确解剖复位关节面骨折,有效恢复下肢长度及利息,牢固固定骨折和及早的功能锻炼。股骨远端关节面骨折能否达到精确的解剖复位与股骨髁能否得到充分显露

相关,其次术后的能否进行早期功能锻炼以及防止骨折不愈合也与骨折内固定材料是否牢固、可靠有关[5]。而 C3 型骨折因关节内骨折复杂,通常涉及多个平面,从而导致骨折复位及内固定难度较大,同时髁上骨折粉碎程度高,骨质压缩后造成干骺端骨质缺损,容易导致股骨力线异常、骨折对位不良、内固定失效等。目前国内外治疗报道多种治疗方案,包括逆行髓内钉系统、角钢板、股骨外侧远端解剖锁定钢板等。既往双钢板治疗股骨远端粉碎性骨折,手术具有显露大、软组织损伤重、操作复杂、准确性差、影响骨质强度等问题[6]。总体优良率大多数介于 60% ~80%,治疗效果不甚满意,存在的主要问题有骨折多向移位,复位不良,内固定强度欠佳,膝关节内外翻或成角、短缩、旋转畸形,膝关节强直、创伤性关节炎等[7]。

我科采用膝关节前正中单一手术切口,沿髌骨内侧打开关节囊,必要时可翻转髌骨,于股直肌与股内侧肌之间可向股骨近端分离,可充分显露股骨远端关节面,便于解剖复位关节面骨折。股骨髁骨折复位满意后使用拉力螺钉固定,将关节内骨折转化为关节外骨折。而干骨骺端粉碎性骨折则采用闭合牵引复位,尽量减少软组织的剥离从而降低对骨折断端血供的破坏性,同时可利用股骨远端外侧解剖锁定钢板辅助恢复下肢力线与旋转(膝关节外翻角 5° ~8°,足部外旋 10° ~15°)。在进行近端及远端锁定前,可使用克氏针临时固定钢板位置,C 臂透视证实钢板位于股骨干皮质中心,远端髁部位置正确后再植入锁定螺钉固定。完成外侧锁定板固定后,同样适用 LISS 钢板股骨内侧进行固定,对于股骨髁上骨质缺损严重的患者,可进行同种或异体骨植骨。双钢板固定牢固,术后尽量早期功能锻炼,作好镇痛治疗,避免患者对功能锻炼产生畏惧感。

### 3.1 手术切口入路的选择

股骨远端骨折切开复位内固定术的手术目的在于解剖复位关节内骨折,恢复下肢力线、长度,清除关节腔积血及碎骨片,重建膝关节正常功能,坚强内固定,便于早期功能锻炼。目前常用的手术切口入路包括股骨前外侧入路、股外侧切口、髌旁外侧入路、改良股骨远端入路或内外侧联合入路等手术切口[8]。其中股外侧入路、股骨前外侧入路适用于简单的 A 型骨折,B 型骨折则常采用髌旁外侧入路进行手术。内外侧双切口适用于 C 型股骨远端骨折,允许同时行内外侧双钢板固定股骨远端骨折,允许经皮锁定行微创治疗。微创入路对软组织损伤较小,术中出血更少、感染率更低,但对于复杂的 C3 型骨折,微创切口也存在手术视野暴露不充分,对关节面骨折复位带来困难,容易造成复位不良、畸形愈合等问题。而选用非微创切口虽然可充分暴露骨折,但同样也存在诸多问题,HENDERSON 等[9]就在其研究中也提出了其存在的弊端:①大切口对骨折周围软组织剥离范围大,术中出血多,加重软组织损伤;②因术中对膝关节周围结构的损伤,从而影响术后膝关节功能的恢复;③骨折端局部血供遭到过多的破坏,增加骨折延迟愈合、不愈合的机会。甚至因钢板的应力遮挡,导致内固定的失效。

我科采用膝关节置换术中最常见的膝关节前正中切口入路,可充分暴露股骨远端关节面骨折以及膝关节腔内情况,便于解剖复位股骨髁关节面骨折。可同时经前正中切口放置内外侧 LISS 双钢板,内外侧钢板经皮锁定固定髁上骨折,具有保护髁上骨折血供、减少软组织损伤,降低骨折不愈合概率。同时也具有手术视野清晰、操作简便、手术时间短、出血量少、手术入路无重要血管神经等优点,术后出现皮肤坏死可能性小。

### 3.2 内固定材料的选择

由于股骨远端粉碎性骨折的复杂程度高,治疗难度大,尤其是累及关节内的骨折,复位和固定都非常困难。由 AO 组织首先设计 95°角钢板被用于治疗 DFF,但通过多年的临床使用发现 95°角钢板易导致骨折对线不良,钢板体积较大,严重损伤股骨远端周围软组织,植入时易造成股骨髁间的骨折,内固定装置取出困难[10]。后期的股骨髁动力加压钢板同样存在手术创伤大、软组织剥离多等缺点,对老年骨质疏松无法达到牢固固定。髁动力加压钢板的常使用于股骨髁相对完整的 A 型、B 型骨折[11]。

逆行交锁髓内钉符合股骨远端的生物力学特点,为中心性内固定器械,可减少骨折端血运的破坏,被称为生物学固定(BO)技术,能有效防止下肢的旋转和短缩。但逆行交锁髓内钉在治疗 C3 型股骨远端骨折时,因髓内钉锁钉把持力不足,且不具有加压作用,无法解剖复位关节面骨折以及牢固的固定[12]。HIERHOLZER 等[13]在其研究中提出,Gustilo Ⅲ型股骨远端骨折及 AO B 型、C 型股骨远端骨折和位置极低的股骨髁上骨折应作为逆行交锁髓内钉的禁忌证。

LISS 钢板同样符合生物学固定理念及微创手术原则[14],钢板依据股骨远端解剖形态设计,固定后钢板不贴附骨面,其稳定性依赖于螺丝钉与接骨板组合锁定后的成角稳定,骨膜血运得到有效保护;LISS 钢板可经肌肉下植入,对软组织损伤较小,减少对骨折端血供的破坏。LISS 钢板与其他常用于治疗股骨远端

骨折的内固定物相比,其所需的手术时间更短,术中出血更少,术后感染率更低,术后疼痛减轻,更有利于患者早期功能锻炼[15-16]。但 LISS 钢板的局限性在于术中对股骨远端关节面无法充分显露,导致关节面骨折无法精确解剖复位,导致术后出现创伤性关节炎。C3 型股骨远端骨折因干骺端粉碎,内侧皮质损坏严重,干骺端骨质缺损,单侧锁定钢板无法提供足够的强度。SANDERS 等[17]提出治疗 C 型股骨远端骨折时采用内、外侧双钢板固定,可以牢固固定骨折并允许术后早期功能锻炼。C3 型股骨远端骨折采用 LISS 双钢板的优点:①固定轴线接近股骨轴线,克服了单侧钢板偏心固定的弊端,类似于髓内钉的中心性固定,使应力分布均匀[18];②双侧钢板起到了内夹板的作用,术中可夹持碎骨片复位,同时发挥挡板作用,可防止碎骨块移位,对股骨内外侧皮质形成稳定支撑,为骨折的愈合创造条件;③双钢板固定的生物力学强度优于单侧钢板,有利于患者早期功能锻炼[19-20]。

综上所述,对于 AO 分型中的 C3 型股骨远端骨折,解剖复位关节面骨折,同时恢复下肢力线及长度是治疗该类骨折的基本要求。同时应做到减少对股骨干骺段骨折软组织血供的破坏,避免术后出现骨折不愈合等并发症。本研究所采用的膝关节前正中切口可充分暴露股骨远端关节面,术中显露清晰,便于关节面骨折的解剖复位,可一期处理关节内结构损伤,同时联合 LISS 双钢板牢固固定骨折,避免对骨折断端软组织的过多剥离,允许术后即刻进行有效的早期功能锻炼,取得了良好的疗效。但本研究中仍有部分患者术后膝关节功能恢复欠佳,跟外伤暴力造成的软组织损伤程度及其术后功能锻炼的配合情况密切相关。同时本研究还存在病例数量较少,随访时间较短,缺乏长期随访结果,无法判定是否发生创伤性关节炎、骨化性肌炎等并发症,有待长期随访结果及大样本前瞻性对照研究再次验证。

**参考文献:**

[1] GWATHMEY F W Jr, JONES-Quaidoo S M, Kahler D, *et al*. Distal femoral fractures: current concepts[J]. J Am Acad Orthop Surg, 2010, 18(10): 597-607. DOI: 10.5435/00124635-201010000-00003.

[2] 熊建义,王大平,肖建德,等. AO 微创内固定系统在股骨远端及胫骨近端粉碎性骨折的应用[J]. 中国修复重建外科杂志, 2006, 20(7): 702-705. DOI: 10.3321/j.issn:1002-1892.2006.07.005.

XIONG J Y, WANG D P, XIAO J D, *et al*. Treatment of comminuted fractures at distal femur and proximal tibia with less invasive stabilization systems[J]. Chin J Repar Reconst Surg, 2006, 20(7): 702-705. DOI: 10.3321/j.issn:1002-1892.2006.07.005.

[3] BEINGESSNER D, MOON E, BAREI D *et al*. Biomechanical analysis of the less invasive stabilization system for mechanically unstable fractures of the distal femur: comparison of titanium versus stainless steel and bicortical versus unicortical fixation[J]. Trauma. 2011 Sep, 71(3): 620-624. DOI: 10.1097/TA.0b013e31820337c4.

[4] SYED A A, AGARWAL M, GIANNOUDIS P V, el al. Distal femoral fractures: long-term outcome following stabilisation with the LISS[J]. Injury, 2004, 35(6): 599-607. DOI: 10.1016/S0020-1383(03)00247-X.

[5] 张名硕. 股骨远端骨折治疗进展[J]. 国际骨科学杂志, 2012, 33(5): 306-308. DOI: 10.3969/j.issn.1673-7083.2012.05.008.

ZHANG M S. Progress on treatment of distal femur fractures[J]. Int J Orthop, 2012, 33(5): 306-308. DOI: 10.3969/j.issn.1673-7083.2012.05.008.

[6] SANDERS R, SWIONTKOWSKI M, ROSEN H, *et al*. Double-plating of comminuted, unstable fractures of the distal part of the femur[J]. J Bone Joint Surg Am, 1991, 73(3): 341-346. DOI: 10.2106/00004623-199173030-00004.

[7] MOORE T J, WATSON T, GREEN S A, *et al*. Complications of surgically treated supracondylar fractures of the femur[J]. J J Trauma, 1987, 27(4): 402-406. DOI: 10.1097/00005373-198704000-00010.

[8] 茹江英,刘璠,王友华. 股骨髁部骨折四种内固定方法的疗效比较[J]. 中国骨与关节损伤杂志, 2006, 21(10): 781-783. DOI: 10.3969/j.issn.1672-9935.2006.10.005.

RU J Y, LIU F, WANG Y H. A comparative analysis of clinical results of four internal fixation methods for femoral condylar fractures[J]. Chin J Bone Joint Injury, 2006, 21(10): 781-783. DOI: 10.3969/j.issn.1672-9935.2006.10.005.

[9] HENDERSON C E, KUHL L L, FITZPATRICK D C, *et al*. Locking plates for distal femur fractures: is there a problem with fracture healing[J]. J Orthop Trauma, 2011, 25(Suppl 1): S8-14. DOI: 10.1097/BOT.0b013e3182070127.

[10] 王剑,关雪刚,朱亚彬,等. 微创内固定系统与髁动力加压钢板在股骨远端骨折治疗中的比较研究[J]. 中华创伤骨科杂志, 2008, 10(6): 590-591. DOI: 10.3760/cma.j.issn.1671-7600.2008.06.030.

WANG J, GUAN X G, ZHU Y B, *et al*. Less invasive stabilization system versus dynamic condylar screws in treatment of distal femoral fractures[J]. Chin J Orthop Trauma,

2008, 10(6): 590 – 591. DOI:10.3760/cma.j.issn.1671-7600.2008.06.030.

[11] 龚伟华,孙月华,朱振安,等,微创技术治疗股骨远端骨折[J]. 中华创伤骨科杂志,2006,8(4):385 – 387. DOI:10.3760/cma.j.issn.1671-7600.2006.04.025.
GONG W H, SUN Y H, ZHU Z A, *et al*. Fractures of distal femur managed by minimally invasive techniques[J]. Chin J Orthop Trauma, 2006, 8(4): 385 – 387. DOI:10.3760/cma.j.issn.1671-7600.2006.04.025.

[12] CHANTRAAPANICH N, MAHAISAVARIYA B, SIRIBODHI P, *et al*. Geometric mismatch analysis of retrograde nail in the asian femur[J]. Surg Radiol Anat, 2011, 33(9): 755 – 761. DOI:10.1007/s00276-011-0813-y.

[13] HIERHOLZER C, VON RüDEN C, PÜTZEL T, *et al*. Outcome analysis of retrograde nailing and less invasive stabilization system in distal femoral fractures: A retrospective analysis[J]. Orthop, 2011, 45(3): 243 – 250. DOI:10.4103/0019-5413.80043.

[14] APIVATTHAKAKUL T, CHIEWCHARNTANAKIT S. Minimally invasive plate osteosynthesis (MIPO) in the treatment of the femoral shaft fracture where intramedullary nailing is not indicated[J]. Int Orthop, 2009, 33(4): 1119 – 1126. DOI:10.1007/s00264-008-0603-2.

[15] KAO F C, TU Y K, SU J Y, *et al*. Treatment of distal femoral fracture by minimally invasive percutaneous plate osteosynthesis: comparison between the dynamic condylar screw and the less invasive stabilization system[J]. J Orthop Trauma, 2009, 67(4): 719 – 726. DOI:10.1097/TA.0b013e31819d9cb2.

[16] EHLINGER M, ADAN P, ABANE L, *et al*. Minimally-invasive internal fixation of extra-articular distal femur fractures using a locking plate: tricks of the trade[J]. Orthop Traumatol Surg Res, 2011(97): 201 – 205. DOI: 10.1016/j.otsr.2010.11.004.

[17] SANDERS R, SWIONTKOWSKI M, ROSEN H, *et al*. Double-plating of comminuted, unstable fractures of the distal part of the femur[J]. J Bone Joint Surg Am, 1991, 73(3): 341 – 346. DOI:10.2106/00004623-199173030-00004.

[18] 孙庆华,赵东,杨龙彪,等. 股骨远端骨折不同内固定方法的疗效分析[J]. 中国骨与关节损伤杂志,2011,26(12): 1064 – 1066. DOI:CNKI:SUN:GGJS.0.2011-12-004.
SUN Q H, ZHAO D, YANG L B, *et al*. A comparative analysis of clinical results of different fixation methods for fractures of distal femur[J]. Chin J Bone Joint Injury, 2011, 26(12): 1064 – 1066. DOI:CNKI:SUN: GGJS.0.2011-12-004.

[19] KHALILAEL S, AYOUB M A. Highly unstable complex C3-type distal femur fracture: can double plating via a modified olerud extensile approach be a standby solution[J]. J Orthop Traumatol, 2012, 13(4): 179 – 188. DOI:10.1007/s10195-012-0204-0.

[20] 马宁,夏江,赵宏谋,等. 单侧与双侧钢板内固定治疗股骨远端骨折的疗效对比[J]. 中国骨与关节损伤杂志,2012,27(12): 1084 – 1086. DOI: CNKI: SUN: GGJS.0.2012-12-009.
MA N, XIA J, ZHAO H M, *et al*. A comparative study of two treatment methods for comminuted distal femoral fractures[J]. Chin J Bone Joint Injury, 2012, 27(12): 1084 – 1086. DOI:CNKI:SUN:GGJS.0.2012-12-009.

(收稿:2017-04-28;修回:2017-05-08)

(编辑 龙 亮)