DOI:10.16016/j.1000-5404.201610151

“胡桃夹”现象在正常儿童人群中的百分比及临床意义

田 露,秦 勇,蔡金华 (400014 重庆,重庆医科大学附属儿童医院放射科,儿童发育疾病研究教育部重点实验室,儿科学重庆市重点实验室,重庆市儿童发育重大疾病诊治与预防国际科技合作基地)

[**摘要**] **目的** 探讨“胡桃夹”现象在正常儿童人群中出现的百分比及临床意义。**方法** 回顾性分析2012年1月至2016年3月在重庆医科大学附属儿童医院放射科因非肾脏相关疾病行CT血管成像(computed tomographic angiography,CTA)检查的儿童腹部CTA影像及临床资料,共246例,男131例,女115例;年龄范围1月~<13.0岁,平均年龄(4.94 ± 3.48)岁;所有儿童均除外左肾及左肾静脉相关疾病与变异,尿常规检查未见异常。按年龄分为7组:婴儿期(1月~<1.0岁)为1组,其他1.0~<13.0岁儿童以两岁为间隔分为6组。在CTA图像上,以同时具有左肾门部左肾静脉最大内径(D2)≥3倍腹主动脉与肠系膜上动脉间的左肾静脉内径(D1)以及腹主动脉与肠系膜上动脉之间的夹角(aortomesenteric angle,AMA)<45°为标准,判断是否存在“胡桃夹”现象,分析“胡桃夹”现象在正常儿童人群出现的百分比,以及AMA的变化。**结果** 246例中,34例(13.82%)出现“胡桃夹”现象,婴儿组出现百分比为0%,余下各组百分比依次为5.77%(3/52),12.20%(5/41),16.67%(8/48),18.75%(6/32),23.81%(5/21),28.00%(7/25),各年龄组“胡桃夹”现象出现的百分比存在显著的等级趋势性增高差异(χ^2 = 13.879,P <0.01),年龄越大出现百分比相对越高,而AMA随年龄的增大逐渐变小。**结论** “胡桃夹”现象在正常儿童人群出现的百分比约为13.82%,其可以作为一种正常的解剖变异出现在一部分正常儿童中,正确认识这一现象可避免将其过度诊断为“胡桃夹”综合征。

[**关键词**] “胡桃夹”现象;儿童;CT血管成像

[**中图法分类号**] R332.12; R332.61; R814.42 [**文献标志码**] A

Prevalence and clinical significance of nutcracker phenomenon of the left renal vein in children

TIAN Lu, QIN Yong, CAI Jinhua (Department of Radiology, Key Laboratory of Child Development and Disorders of Ministry of Education, Chongqing Key Laboratory of Pediatrics, Chongqing International Science and Technology Cooperation Center for Child Development and Disorders, Children's Hospital of Chongqing Medical University, Chongqing, 400014, China)

[**Abstract**] **Objective** To determine the proportion of the children with nutcracker phenomenon, and explore the clinical significance of the phenomenon. **Methods** A retrospectively study was carried out on the children who underwent computed tomographic angiography (CTA) due to non-renal related diseases in our department of radiology from January 2012 to March 2016. The kids suffering from the diseases associated with left kidney, left renal vein or variation, or abnormal results of routine urine test were excluded. There were 246 children enrolled in this study, including 131 boys and 115 girls, at a mean age of 4.94 ± 3.48 years (ranging from 1 month to 13 years). According to their age, the children were divided into 7 groups: the infant group (aged 1 month to <1 year), and 6 other groups with 2 years interval of age. The nutcracker phenomenon was defined as the maximum diameter of left renal vein in the renal helium (D2) was 3 times

[**基金项目**] 重庆市教委基金(KJ080313)

[**通信作者**] 秦 勇,电话:(023)63632016,E-mail:308787364@qq.com

[**优先出版**] http://kns.cnki.net/kcms/detail/51.1095.R.20161219.1444.002.html

larger than the diameter (D1) of left renal vein between the abdominal aorta (AA) and superior mesenteric artery (SMA) and the aortomesenteric angle (AMA) between AA and AMA less than 45°. The proportion of children with the nutcracker phenomenon and the variation of AMA were analyzed. **Results** In the 246 subjects, nutcracker phenomenon was detected in 34 children (13.82%), with 0 % in the infant group, and 5.77% (3/52), 12.20% (5/41), 16.67% (8/48), 18.75% (6/32), 23.81% (5/21) and 28.00% (7/25) in order in the other 6 groups. There was a significant trend in the proportion of nutcracker phenomenon among the different aged group (*Chi* square = 13.879, $P < 0.001$). The occurrence rate of nutcracker phenomenon was increased with the age increase, while the angel of AMA become smaller. **Conclusion** Nutcracker phenomenon accounts for 13.82% among normal children. It can be normal anatomical variation in some health children. The awareness of the phenomenon can avoid misdiagnosing it as nutcracker syndrome.

[**Key words**] nutcracker phenomenon; children; computed tomographic angiography

Supported by the Project of Chongqing Municipal Education Committee (KJ080313). Corresponding author: QIN Yong. Tel: 86-23-63632016, E-mail: 308787364@qq.com

胡桃夹现象(nutcracker phenomenon,NCP)是指左肾静脉(left renal vein,LRV)在汇入下腔静脉过程中受到腹主动脉(abdominal aorta,AA)和肠系膜上动脉(superior mesenteric artery,SMA)的挤压,血流受阻,伴有远端肾静脉扩张的现象。胡桃夹综合征(nutcracker syndrome,NCS)是指与 NCP 相对应的一组临床症状[1-2]。临床常需影像学检查协助诊断。近年来我们通过观察因非肾脏相关疾病行 CTA 检查儿童影像资料发现,有些出现"胡桃夹"现象的儿童并未出现 NCS 相应的临床症状。查阅文献发现,有关正常儿童也存在胡桃夹现象仅有个别文献提及[3],但缺乏相对大样本的数据分析,且关于正常儿童 NCP 在各年龄层中的出现百分比及分布规律更少有文献报道。因此,本文通过回顾性分析一组正常儿童腹部 CTA 资料,明确 NCP 在正常儿童人群中出现的百分比,并探讨其临床意义。

1 资料与方法

1.1 一般资料

收集 2012 年 1 月至 2016 年 3 月在重庆医科大学附属儿童医院放射科因非肾脏相关疾病行腹部 CTA 检查儿童的影像资料,并在本院电子病历系统收集所有儿童性别、年龄等生理参数。

研究对象纳入标准:(1)临床诊断无左肾及左肾静脉相关疾病与变异,因其他疾病进行腹部 CTA 检查;(2)临床实验室检查尿常规未见异常;(3)CTA 检查结果表明双肾及双肾血管未见明显异常。

排除标准:除外肾脏相关性疾病,如肾发育畸形、肾炎、肾脏相关肿瘤性疾病等。

依据纳入与排除标准,本研究纳入对象总计 246 例:男 131 例,女 115 例;年龄范围 1 月 ~ <13.0 岁,年龄(4.94 ± 3.48)岁。病例情况:肝挫裂伤(53 例),肝血管瘤(28 例),肝囊肿(26 例),脾挫裂伤(47 例),肠旋转不良(27 例),肠重复畸形(32 例),肠系膜囊肿(33 例);分组:按年龄分为 7 组:婴儿期(1 月 ~ <1.0 岁)为 1 组,共 27 例,其他 1.0 ~ <13.0 岁患儿以两岁为间隔分为 6 组:1.0 ~ <3.0 岁组 52 例;3.0 ~ <5.0 岁组 41 例;5.0 ~ <7.0 岁组 48 例;7.0 ~ <9.0 岁组 32 例;9.0 ~ <11.0 岁组 21 例;11.0 ~ <13.0 岁组 25 例。

1.2 方法

所有患儿均采用 64 排螺旋 CT(Highspeed VCT,GE 公司)三期动态增强扫描。扫描参数:管电压 100 kV;管电流 180 ~ 240 mA;断层准直 0.6 mm;扫描层厚 5.0 mm;层间距 8 mm;螺距 0.992;矩阵 512 × 512;图像重建层厚 1.25 mm。扫描范围:自膈顶至双肾下极水平。增强扫描选用非离子型对比剂(碘海醇),浓度为 350 mL/mg,剂量为 2 mL/kg。

在后处理工作站(GE,ADW4.6),基于动脉期及静脉期图像,使用最大密度投影(maximum intensity projection,MIP)和多平面重组(multi renal vein,MPR)技术对图像进行后处理。AMA 测量方法:三维调节基线水平,使肠系膜上动脉(SMA)与腹主动脉(AA)同时在矢状位上位于最大层面,经 SMA 背侧缘及 AA 腹侧缘分别做切线,其相交角度即 AMA。左肾静脉管径测量方法:调节基线使左肾静脉(LRV)全程在斜横轴位上位于一个最大层面,并使其管腔前后径及上下径最大,测量与左肾门部 LRV 最大内径(D2),SMA 与 AA 间的 LRV 内径(D1),取 2 次测量值的平均值。

1.3 NCP 的 CTA 诊断标准

(1)AMA <45°;(2)左肾静脉受压前部和受压处

管腔前后径之比 >3[4]。

1.4 统计学方法

所有数据均采用 SSPS 17.0 统计软件进行统计学分析检验:结果以 $\bar{x} \pm s$ 来表示;NCP 在各年龄组出现的百分比是否具有趋势性差异采用趋势检验(cochran armitage trend test)。

2 结果

2.1 LRV、SMA 与 AA 空间结构的 CTA 表现分类

根据 LRV 与 SMA 和 AA 的 CTA 空间结构表现及关系可将 LRV 分为:未受压型(D2≤D1)、移行型(D1<D2<3D1)和漏斗型(D2≥3D1)。本组研究数据中:未受压型(图 1)27 例(10.98%),尤以在直立行走之前的婴儿组常见(16/27,59.26%),其表现为 D2≤D1,LRV 在穿过 AA 和 SMA 之间夹角(AMA)时未见明显受压,AMA 范围 77°~107°;移行型(图 2)180 例(73.17%),其表现为 D1<D2<3D1,左肾静脉在穿行 AA 与 SMA 之间时稍变细,呈逐渐移行状;漏斗型(图 3)39 例(15.85%),其表现为 D2≥3D1,其中 34 例正常检查者 D2≥3D1 且 AMA <45°,可见左肾静脉明显受压,即出现 NCP(图中 AMA 采用 α 标识)。

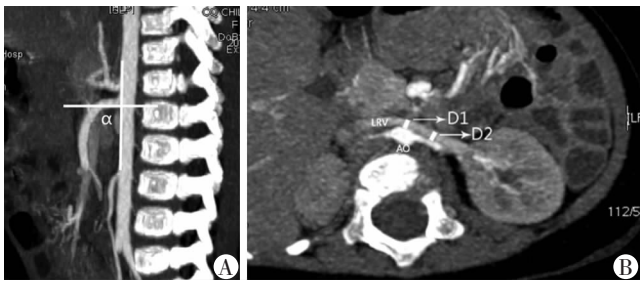

A:腹部增强动脉期矢状位 MIP 显示 SMA(α)约为 90°;B:腹部增强斜横断位 MPR 像显示 LRV 全程位于一个最大层面,其肾门部 LRV 最大内径(D2)≤SMA 与 AA 间的 LRV 内径(D1)

图 1 3 个月女性儿童,呈未受压型 LRV 影像学表现

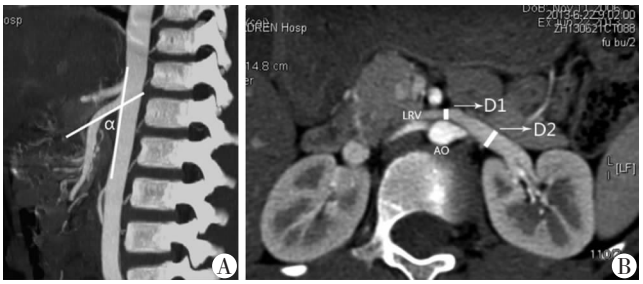

A:腹部增强动脉期矢状位 MIP 显示 SMA(α)约为 48°;B:腹部增强斜横断位 MPR 像显示 LRV 全程位于一个最大层面,其 SMA 与 AA 间的 LRV 内径(D1)<肾门部 LRV 最大内径(D2)<3D1

图 2 4 岁男性儿童,呈移行型 LRV 影像学表现

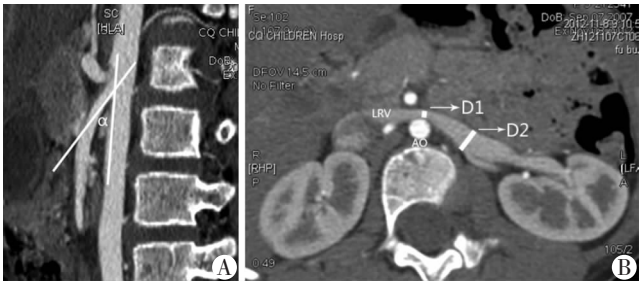

A:腹部增强动脉期矢状位 MIP 显示 SMA(α)测量约为 28°;B:腹部增强斜横断位 MPR 像显示 LRV 全程位于一个最大层面,其肾门部 LRV 最大内径(D2)≥3 倍 SMA 与 AA 间的 LRV 内径(D1)

图 3 12 岁男性儿童,呈漏斗型 LRV 影像学表现

2.2 246 例各年龄组正常儿童 AMA,D1 及 D2 测量结果

在本组儿童中:AMA 夹角范围为 27.70°~107.00°(64.39°±18.93°),据表 1 可见 AMA 均数随着年龄的增大有逐渐变小趋势;肾门部 LRV 最大内径(D2)范围为 2.10~9.40(5.90±1.44)mm,其随着年龄的增大有逐渐增大趋势;SMA 与 AA 间的 LRV 内径(D1)范围为 1.70~6.80(3.23±0.88)mm,除婴儿组外,其随着年龄的增大有增大趋势(表 1)。

表 1 246 例各年龄组正常儿童 AMA,D1,D2 测量结果

年龄组	AMA(°)		D2(mm)		D1(mm)	
	范围	$\bar{x} \pm s$	范围	$\bar{x} \pm s$	范围	$\bar{x} \pm s$
0.08~<1.0 岁	69.30~95.30	82.03 ± 5.51	2.10~5.90	4.03±0.74	2.50~4.80	3.64±0.73
1.0~<3.0 岁	39.00~107.00	73.31±18.70	2.40~7.60	4.92±1.33	1.80~4.90	3.01±0.62
3.0~<5.0 岁	42.10~106.90	64.83±16.72	4.10~7.60	6.01±0.88	2.00~4.60	3.06±0.70
5.0~<7.0 岁	33.90~96.90	59.76±18.38	3.80~8.80	6.30±0.95	1.70~6.20	3.18±1.04
7.0~<9.0 岁	30.50~102.80	57.53±19.33	4.30~9.00	6.57±1.22	2.10~6.80	3.29±1.04
9.0~<11.0 岁	34.60~78.40	53.49±13.19	4.20~8.00	6.90±0.98	2.30~4.90	3.34±0.77
11.0~<13.0 岁	27.70~96.90	52.91±16.06	3.60~9.40	7.27±1.17	2.00~6.40	3.36±1.18
总计	27.70~107.00	64.39±18.93	2.10~9.40	5.90±1.44	1.70~6.80	3.23±0.88

2.3 “胡桃夹”现象在儿童人群中出现的百分比

246 例中,34 例(13.82%)出现”胡桃夹”现象,其中男童 17 例(17/131,12.98%),女童 17 例(17/115,14.78%)。各年龄组出现的百分比分别为:婴儿组 0%;1.0 ~ <3.0 岁组 5.77%;3.0 ~ <5.0 岁组 12.20%;5.0 ~ <7.0 岁组 16.67%;7.0 ~ <9.0 岁组 18.75%;9.0 ~ <11.0 岁组 23.81%;11.0 ~ <13.0 岁组 28.00%(见图 4)。各年龄组”胡桃夹”现象出现的百分比存在显著的等级趋势性增高差异(χ^2 = 13.879,P < 0.01),年龄越大出现百分比相对越高,而 AMA 随年龄组的增大有逐渐变小。

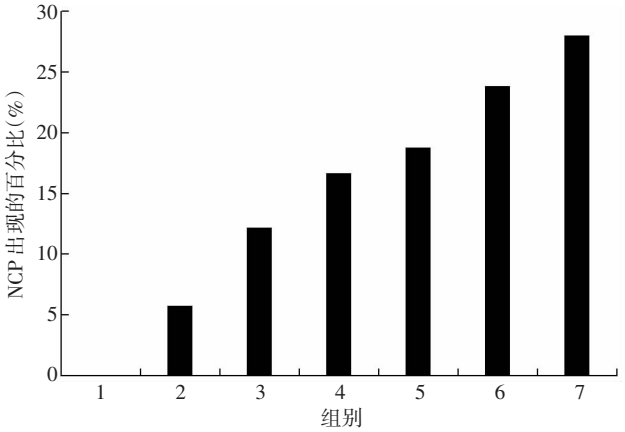

1:0.08 ~ <1.0 岁组;2:1.0 ~ <3.0 岁组;3:3.0 ~ <5.0 岁组;4:5.0 ~ <7.0 岁组;5:7.0 ~ <9.0 岁组;6:9.0 ~ <11.0 岁组;7:11.0 ~ <13.0 岁组

图 4 各年龄组儿童”胡桃夹”现象出现的百分比(246 例)

3 讨论

解剖上腹主动脉与肠系膜上动脉之间被肠系膜、脂肪、淋巴结和腹膜等组织所填充,构成了 45° ~ 60° 的夹角,使左肾静脉不致受到压挤。当青春期发育较快、身高迅速增长、体位急剧变化或腹腔脏器下垂等情况下,此夹角即会变小,从而使左肾静脉受压导致左肾静脉压力增高,出现 NCP[5]。AMA 变小是导致 NCP 的直接原因,查阅文献得知 AMA 正常变异范围较大,国内外对其正常范围尚无统一标准,因而关于 NCP 诊断标准,各学者亦有所不同。国外较多文献均报道正常人 AMA 约为 90°,变成锐角时容易导致左肾静脉受压,出现 NCP[6-8]。ZHANG[9] 等提出正常人群 AMA 应大于 45°,SAWANT[7] 等也有类似的报道。国内刘玉霞[10] 等通过使用多层螺旋 CT 对左肾静脉走行规律研究提出 AMA 小于 40° ~ 50°,可疑存在 NCP。后来如莱军[4] 等学者提出观点认为 NCP 的诊断标准不仅需要 AMA 的变小,而且需存在左肾静脉有明显的受压改变,受压前部和受压处管腔前后径之比大于 3,目前该观点亦逐渐趋于共识[4,11-12]。故本文采用 AMA 小于 45°且左肾门部左肾静脉最大内径(D2)大于或等于三倍肠系膜上动脉与腹主动脉间的左肾静脉内径(D1)标准诊断胡桃夹现象。本研究中 34 例(13.82%)正常儿童满足上述诊断标准,其 CTA 图像上不仅显示了 AMA 变小(AMA <45°),而且直观地看到 LRV 的明显受压现象(D2≥3D1),呈漏斗型(图 3)改变。

由于影像学研究多集中于对 NCP 的诊断标准探讨[8-10,12-14],而关于正常儿童 NCP 在各年龄层中的出现百分比及分布规律少有文献研究。通过本组数据分析发现:不同年龄组儿童出现 NCP 的百分比存在趋势性显著差异,年龄越小的组别胡桃夹现象出现的百分比越低,而随着年龄增大,其出现的几百分比增高,9 ~ <13 岁各年龄组的 NCP 达到了 20% 左右。上述 NCP 在各年龄段的出现规律及相对大年龄段的较高百分比现象说明 NCP 也可以作为一种正常的解剖变异出现在一部分正常儿童中。对于婴儿组出现 NCP 百分比为 0% 且多均呈未受压型(图 1)的现象,我们推测这可能和婴儿未直立行走、SMA 与 AA 间脂肪等填充物丰腴以及腹腔脏器无下垂等因素有关。

在临床实践和一些文献中对 NCP 与 NCS 是不同的概念观点也有述及,认为 NCP 强调一种解剖结构的特点与现象,而 NCS 强调与 NCP 相关的临床表现[1,15]。我们在临床工作中经常遇到这样的病例,以腹部囊性占位等病变入院,影像学检查发现存在 AMA 变小且左肾静脉有明显受压表现,而多次尿常规检查无明显异常,亦无 NCS 相关临床表现。结合本组数据提示的部分正常儿童也存在 NCP 的研究结论,我们认为,在影像学检查发现存在 NCP 时,不能直接诊断为 NCS,NCS 是一个综合性诊断,影像学诊断还应结合典型的临床表现、实验室检查和同时排除其他可能引起临床症状的病因来综合考虑。

本研究不足之处是由于 13 岁以上儿童自身疾病谱分布特点行 CTA 检查的患儿甚少,其以上年龄段 NCP 出现百分比缺乏相应数据,望其他有相关基础数据的学者补充研究。

总之,基于上述研究说明 NCP 可以作为一种正常的解剖变异出现在一部分正常儿童中,且年龄段越大出现百分比相对越高,正确认识这一现象可避免将其过度诊断为 NCS。

参考文献:

[1] KURKLINSKY A K, ROOKE T W. Nutcracker phenomenon and nutcracker syndrome[J]. Mayo Clin Proc, 2010, 85(6): 552-559. DOI:10.4065/mcp.2009.0586.

[2] ALAYGUT D, BAYRAM M, SOYLU A, *et al*. Clinical course of children with nutcracker syndrome[J]. Urology, 2013, 82(3): 686-690. DOI:10.1016/j.urology.2013.03.048.

[3] 张建江, 史佩佩, 贺晓, 等. 儿童胡桃夹现象并肾脏疾病24例[J]. 实用儿科临床杂志, 2011, 26(17): 1322-1324. DOI:10.3969/j.issn.1003-515X.2011.17.007.
ZHANG J J, SHI P P, HE X, *et al*. Nutcracker phenomenon complicated with kidney diseases in 24 children [J]. J Appl Clin Pediatr, 2011, 26(17): 1322-1324. DOI:10.3969/j.issn.1003-515X.2011.17.007.

[4] 蔡军, 张宗军, 朱宗明, 等. 多层螺旋CT腹腔血管造影诊断"胡桃夹"现象[J]. 实用临床医药杂志, 2008, 12(7): 91-92. DOI:10.3969/j.issn.1672-2353.2008.07.043.
CAI J, ZHANG Z J, ZHU Z M, *et al*. Multi-detection-row CT angiograph in diagnosis of nutcracker phenomenon[J]. J Clin Med Prac, 2008, 12(7): 91-92. DOI:10.3969/j.issn.1672-2353.2008.07.043.

[5] 朱赟, 林强, 周建敏, 等. 儿童肾脏疾病合并胡桃夹现象及其诊治要点探讨[J]. 中国实用儿科杂志, 2015, 30(9): 710-711.
ZHU Y, LIN Q, ZHOU J M, *et al*. Diagnosis and treatment of nutcracker phenomenon complicated with kidney diseases [J]. Chin J Prac Pediatr, 2015, 30(9): 710-711.

[6] ALBAUT M, NASSER S, DRAGOMIR M, *et al*. Nutcracker syndrome: The role of three-dimensional imaging for the diagnosis[J]. Diagn Interv Imaging, 2016, 97(9): 929-930. DOI:10.1016/j.diii.2016.05.002.

[7] SAWANT D A, MOORE T F. An unusual course of segmental renal artery displays a rare case of hilar nutcracker phenomenon[J]. Case Reports in Medicine, 2015, 2015: 1-5. DOI:10.1155/2015/249015.

[8] YUN S J, LEE J M, NAM D H, *et al*. Discriminating renal nutcracker syndrome from asymptomatic nutcracker phenomenon using multidetector computed tomography[J]. Abdom Radiol (NY), 2016, 41(8): 1580-1588. DOI:10.1007/s00261-016-0717-8.

[9] ZHANG H, LI M, JIN W, *et al*. The left renal entrapment syndrome: diagnosis and treatment[J]. Ann Vasc Surg, 2007, 21(2): 198-203. DOI:10.1016/j.avsg.2006.10.021.

[10] 刘玉霞. 多层螺旋CT对左肾静脉走行规律的显示及对胡桃夹综合征诊断的启示[D]. 济南:山东大学, 2012.
LIU Y X. Anatomic features of left renal vein depicted on MSCT and the tips in clinical diagnosis of nutcracker syndrome[D]. Jinan: Shandong University, 2012.

[11] CARDARELLI-LEITE L, VELLONI F G, SALVADORI P S, *et al*. Abdominal vascular syndromes: characteristic imaging findings[J]. Radiologia Brasileira, 2016, 49(4): 257-263. DOI:10.1590/0100-3984.2015.0136.

[12] 刘庆华, 彭晓卫, 李先文, 等. 彩色多普勒超声对儿童胡桃夹综合征的诊断价值[J]. 实用临床医学, 2014, 15(10): 89-91.
LIU Q H, PENG X W, LI X W, *et al*. Value of color doppler ultrasound in diagnosis of nut-cracker syndrome in children[J]. Prac Clin Med, 2014, 15(10): 89-91.

[13] POYRAZ A K, FIRDOLAS F, ONUR M R, *et al*. Evaluation of left renal vein entrapment using multidetector computed tomography[J]. Acta Radiol, 2013, 54(2): 144-148. DOI:10.1258/ar.2012.120355.

[14] PARK S J, SHIN J I. Renal Doppler ultrasonography in the diagnosis of nutcracker syndrome[J]. Eur J Pediatr, 2013, 172(1): 135-136. DOI:10.1007/s00431-012-1859-5.

[15] SHARP G, GLENN D. A differential diagnosis of haematuria following a motor vehicle collision: nutcracker syndrome [J]. Case Rep Surg, 2015, 2015: 749182. DOI:10.1155/2015/749182.

(收稿:2016-10-13;修回:2016-11-28)

(编辑 栾 嘉)